

El Microscopio Virtual en la enseñanza de la Histología. Fase de consolidación.

Antonio López Muñoz¹, Josefa Larrán López², José Aparicio Patino³, M^a Ángeles Moreno Santos¹

¹Departamento de Anatomía Patológica, Biología Celular, Histología, Historia de la Ciencia, Medicina Legal y Forense y Toxicología, Facultad de Medicina, ²Departamento de Anatomía Patológica, Biología Celular, Histología, Historia de la Ciencia, Medicina Legal y Forense y Toxicología, Facultad de Enfermería y Fisioterapia, ³ Departamento de Enfermería y Fisioterapia, Facultad de Enfermería y Fisioterapia.

antonio.lopez@uca.es

RESUMEN: La Histología Humana tiene por objeto el estudio del organismo humano en estado de salud mediante instrumentos amplificantes, el microscopio. Parte inherente del proceso de enseñanza-aprendizaje de esta materia es la observación microscópica que se incluye en las clases prácticas. Estas clases prácticas tienen un horario determinado y limitado por el cronograma de cada asignatura. Durante el curso 2012/13 pusimos en marcha la utilización de la "microscopía virtual" mediante la cual el alumno desde su ordenador personal y con un programa gratuito puede observar las imágenes, digitalizadas previamente por el profesor, de las preparaciones que ha observado en la sala de prácticas, lo que le permite el aprendizaje autónomo fuera de la sala de microscopía y flexibilizar el tiempo y el espacio. Igualmente se elaboran trabajos sobre estas imágenes a realizar por los alumnos para su evaluación. Durante el curso 2013/14 continuamos con la actividad en el Grado de Medicina y la ponemos en marcha en el Grado en Fisioterapia. Continuamos obteniendo el material virtual cubriendo el contenido de la docencia práctica de las distintas asignaturas. La gran mayoría de los alumnos muestran su acuerdo en que esta actividad facilita la identificación de las estructuras microscópicas y la comprensión y aprendizaje de la materia.

PALABRAS CLAVE: proyecto, innovación, mejora, docente, docencia, microscopio virtual, histología práctica, aprendizaje autónomo, enseñanza virtual.

INTRODUCCIÓN

La Histología Humana es una disciplina de una gran carga visual. Su enseñanza y aprendizaje se basa clásicamente en la observación de preparaciones histológicas a través del microscopio óptico (1). Los alumnos deben ser capaces de reconocer células y tejidos e interpretar imágenes microscópicas en situaciones de normalidad lo que hará posible comprender los procesos patológicos que se manifiestan en ellos. Los avances tecnológicos han permitido el desarrollo del Microscopio Virtual (MV) que consiste en la digitalización de las muestras microscópicas, las cuales pueden verse y manipularse usando tecnología informática, imitando el uso de un microscopio óptico (2). El uso del MV está en aumento en los distintos programas de Histología y Anatomía Patológica en distintas universidades (3, 4, 5).

En el curso 12/13 iniciamos nuestra experiencia con el uso de un MV en dos asignaturas del Grado en Medicina, como complemento de la actividad práctica presencial y como trabajo práctico que los alumnos tienen que entregar al final de la asignatura. Utilizamos un scanner microscópico 3D Histech-Pannoramic Desk, para digitalizar preparaciones microscópicas utilizadas durante las sesiones prácticas presenciales. Estas preparaciones digitalizadas se abren con un programa gratuito Pannoramic Viewer con el que se pueden hacer anotaciones y marcar áreas de interés. A los alumnos se les suministra las imágenes digitalizadas de las preparaciones de la sesión práctica junto con las actividades que deben realizar. Esta actividad deben subirla al campus virtual para su evaluación, formando parte de la nota final (hasta un 20%).

Con esta actividad observamos un incremento tanto en el número de aprobados, como en la media de calificaciones cuando comparamos las calificaciones de la parte práctica con cursos académicos anteriores a la experiencia e igualmente al analizar el cuestionario de la opinión de los alumnos la gran mayoría de ellos se muestran satisfechos con la experiencia y reconocen su utilidad para el estudio autónomo de la materia.

Para el curso 13/14 nos propusimos extender el uso del MV a otras asignaturas de otros estudios de Grado y aumentar el número de imágenes disponibles continuando con la obtención del material virtual para poder cubrir la casi totalidad de la docencia práctica.

DESARROLLO

Hemos seguido con la misma sistemática del curso 12/13, es decir, se ha realizado la selección de las muestras histológicas de las utilizadas durante las sesiones prácticas presenciales y se han escaneado automáticamente en alta calidad. A principio de curso se informa a los alumnos de la actividad y se les indica la forma de descargar el programa gratuito Pannoramic Viewer en sus ordenadores que les permite ver las imágenes digitalizadas. A lo largo del curso se les da acceso a las distintas imágenes. Como novedad este curso se les ha colgado las imágenes no solo en "Consigna UCA" sino también algunas de ellas en el Campus Virtual de las asignaturas. Igualmente en el Campus Virtual se publican los documentos con la actividad a realizar sobre cada una de las imágenes y las fechas de entregas de los trabajos que deben subir en formato pdf en la actividad de Tarea.

Folículo terciario

Estamos en la corteza. En el folículo terciario o graafino, el oocito se conoce como oocito secundario y comienza la segunda división meiótica. El primer cuerpo polar, que tiene un citoplasma muy escaso, permanece anodino en la zona pelúcida. El antro folicular AF aumenta mucho de tamaño y la zona granulosa ZG forma una capa incluso más gruesa en torno a la periferia del folículo. El cúmulo ovigero disminuye, dejando al oocito O2 rodeado por una capa de varias células de grosor, la corona radiada CR, que permanece unida a la zona de la granulosa por puentes celulares. Antes de la ovulación, estos puentes se rompen y el oocito, en el seno de la corona radiada, flota libremente en el interior del folículo. Obsérvese la teca interna TI que lo rodea y que está formada por células luteinizantes hinchadas.

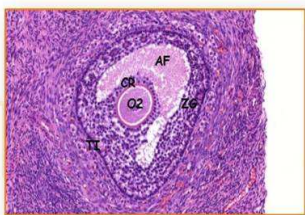


Figura 1. Ejemplo de una parte del trabajo realizado por un alumno del Grado en Medicina enviado al Campus Virtual.

En el curso 13/14 se ha extendido la experiencia al Grado en Fisioterapia.

• Imagen Piel Fina 04

Capture una imagen a bajo aumento en la que señale la epidermis, la dermis, glándulas sebáceas y sudoríparas.

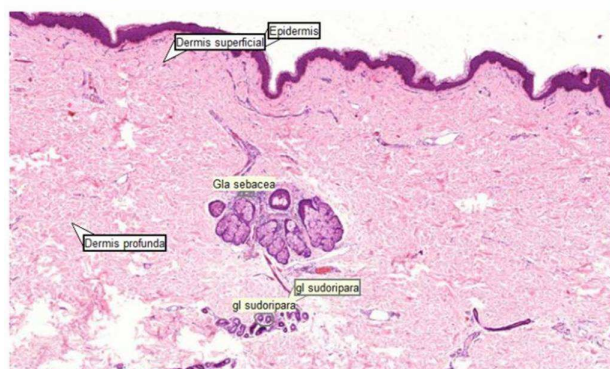


Figura 2. Ejemplo de una parte del trabajo realizado por un alumno del Grado en Fisioterapia enviado al Campus Virtual.

En estos estudios la asignatura con contenidos en Histología se imparte en primer curso durante el primer semestre como asignatura obligatoria. El examen escrito de esta asignatura incluye la identificación de imágenes microscópicas.

Una vez finalizadas las asignaturas y realizados los exámenes finales correspondientes a la primera convocatoria, comparamos las calificaciones de la parte práctica con cursos académicos anteriores a la experiencia. En el caso de Fisioterapia la parte correspondiente a la identificación de las imágenes suponen 3 puntos sobre el total del examen.

Como en la experiencia del curso anterior, para evaluar la percepción de los alumnos sobre esta actividad los alumnos contestan un cuestionario anónimo en el que se incluyeron 8 afirmaciones sobre las que los alumnos expresaban su conformidad de acuerdo a una escala tipo Likert-4, así como preguntas de respuesta breve. También se les animaba a dejar comentarios y/o sugerencias sobre la actividad.

Cuando comparamos las notas correspondientes a la parte práctica de las asignaturas del Grado en Medicina del curso

13/14 con la de cursos anteriores observamos, como en la experiencia del curso pasado, que se ha producido un incremento tanto en el número de aprobados, como en la media de calificaciones. Esto es más evidente en la asignatura de segundo curso del Grado. (tablas 1 y 2)

Primer curso	CURSO 11/12	CURSO 13/14
Promedio calificaciones	5,8	6,02
Superan la parte práctica	75%	76,7%
Aprobados	58,3%	36,8%
Notables	36,3%	32,5%
Sobresalientes	5,3%	7,4%
Suspensos	25%	23,3%

Tabla 1. Calificaciones del examen práctico de las asignaturas de primer curso de Grado en Medicina en los cursos académicos 11/12 (antes de la utilización del MV) y 13/14.

Segundo curso	CURSO 11/12	CURSO 13/14
Promedio calificaciones	4,84	7,1
Superan la parte práctica	57,6%	88,2%
Aprobados	61,2%	25,5%
Notables	34,7%	41,8%
Sobresalientes	4%	20,9%
Suspensos	42,3%	11,7%

Tabla 2. Calificaciones del examen práctico de las asignaturas de segundo curso de Grado en Medicina en los cursos académicos 11/12(antes de la utilización del MV) y 13/14.

En el caso del grado en Fisioterapia no hay una evaluación separada de parte práctica y teórica como en el Grado en Medicina. En el examen de la asignatura de Fisioterapia se incluyen imágenes microscópicas que el alumno tiene que identificar y responder a una serie de preguntas sobre ellas. La puntuación máxima que se puede obtener sobre estas preguntas es de 3.

Se observa que en el curso 13/14, en el que se introduce el uso y actividad con el MV, se produce un incremento de la puntuación media sobre estas preguntas de imágenes microscópicas y un aumento del número de alumnos que las superan en relación al curso 12/13. (tabla3)

Primer curso	CURSO 12/13	CURSO 13/14
Promedio calificaciones de las preguntas de imágenes microscópicas (sobre 3 puntos)	1,8	2,2
Obtienen mas de 1,5 puntos sobre 3	58,3%	78%
No superan las preguntas	33,3%	12%

Tabla 3. Calificaciones de las preguntas de imágenes microscópicas de la asignatura de primer curso del Grado en Fisioterapia en los cursos académicos 12/13 (sin utilización del MV) y 13/14.

El cuestionario de opinión sobre la actividad lo han realizado 328 alumnos, de estos 141 corresponden a primer curso del grado en Medicina, 140 de segundo curso del grado en Medicina y 47 de primer curso del grado en Fisioterapia. Destacamos que el 95,1% de los alumnos se muestran satisfechos con la claridad y calidad de las imágenes microscópicas, el 95,5% de los alumnos están de acuerdo o muy de acuerdo en que “el uso del programa facilita la identificación de las estructuras microscópicas”, el 96% en que “la actividad y utilización de las herramientas facilita la comprensión y aprendizaje de la materia” y el 90,1% en que “El microscopio virtual es de gran utilidad para el estudio autónomo de la materia”. El 87,8% de los alumnos valoran la utilidad de la actividad para su aprendizaje con una nota de 7 o superior, con un promedio global de 7,8. Todos estos valores superan los obtenidos con este cuestionario en la experiencia del curso anterior.

En el mismo cuestionario los alumnos han realizado variados comentarios y/o sugerencias sobre distintos aspectos del programa y de la actividad en general. Se han realizado 61 comentarios y/o sugerencias, algunas de ellas hacen referencia, como en el curso anterior, a la incompatibilidad de descarga del programa en los ordenadores Apple (Mac OSX) o problemas con el sistema operativo de Windows 8. Otros se quejan de que la realización de la actividad supone un gran consumo de tiempo y otros son más positivos con comentarios como “es muy útil”, “Me ha servido de mucho” o “los trabajos me has sido útiles para el aprendizaje de la asignatura” entre otros.

Durante el curso 13/14 se ha intentado solventar uno de los problemas con los que nos encontramos en el curso 12/13, como es la subida de imágenes, así se ha utilizado también el espacio del Campus Virtual para subir las imágenes y que los alumnos tuvieran más facilidad para su descarga ya que en Consigna UCA solo podían estar durante 15 días y a veces había que subir las mismas imágenes en varias ocasiones. De todos modos esto no ha solventado del todo el problema ya que al ser las imágenes de gran tamaño sobrepasábamos el máximo del tamaño recomendado en el espacio del Campus Virtual.

CONCLUSIONES

La utilización del Microscopio Virtual en la enseñanza de Histología es de gran interés ya que fomenta el desarrollo de distintas habilidades que forman parte inherente de la disciplina. Permite flexibilizar el tiempo y el espacio al realizarse la actividad fuera del horario presencial, favoreciendo la adquisición de competencias como capacidad de análisis y síntesis, resolución de problemas, toma de decisiones y aprendizaje autónomo. El uso del MV permite la creación de nuevos materiales docentes ya que los alumnos disponen de las imágenes en sus ordenadores y pueden consultarlas tantas veces como quieran.

Igualmente observamos su efecto beneficioso en el estudio de los alumnos que se ve reflejado en el aumento de la nota media correspondiente a la parte práctica de las asignaturas de Histología.

REFERENCIAS

1. Mione S, Valcke M, Cornelissen M. Evaluation of virtual microscopy in medical histology teaching. *Anat Sci Educ.* 2013, 6(5): 307-315.
2. Nelson, D., Ziv, A., Bandali, KS. Going glass to digital: virtual microscopy as a simulation-based revolution in pathology and laboratory science. *J. Clin Path.* 2012, 65, 877-881.
3. Maybury TS, Farah CS. Electronic blending in virtual microscopy. *Journal of Learning Design.* 2010, 4:41-51.
4. Filipiak K, Malinska A, Dariusz K, Zabel M. Innovative methods of achieving presentation and providing access to histological sections. *Advances in Cell Biology.* 2011, 2(1):188-200.
5. Lopez A, Larran J. Virtual microscope in histology teaching. *Histology and Histopatholog.*, 2013, 28 (Supp.1): 135.